

XIX International Congress of AIG, Associazione Italiana Gnatologia
1st Congress of International Academy of Advanced Interdisciplinary
Dentistry, IAAID

**Funktionelle Anatomie vs. Straight-Wire Anatomie,
Orientierung für Diagnose, Behandlung, CMD**

Dr. Georg Risse
Institut für Bio Funktionelle Orthodontie, IBO, Münster, Germany

Abstract

Die Aufgabe der Kieferorthopädie / Orthodontie ist es, durch Zahnfehlstellungskorrekturen eine funktionelle Okklusion für alle zukünftigen Aktivitäten herzustellen.

Perfekte Ästhetik beinhaltet auch gleichzeitig perfekte Funktion.
Dysfunktion eines Organs wird als Krankheit definiert.

Okklusale Dysfunktion bedeutet somit Krankheit des Kauorgans, des Parodontiums, der Kiefergelenke sowie der Muskeln und Nerven.

Die moderne Zahnheilkunde sieht in der okklusalen Dysfunktion die wesentliche Ursache für die Craniomandibuläre Dysfunktion, CMD. Hierdurch erhält die Kieferorthopädie / Orthodontie eine führende Verantwortlichkeit für eine funktionelle Okklusion und für die anschließende allgemeine zahnärztliche Tätigkeit, auch bei einer CMD-Behandlung.

Die Lehrmeinung der offiziellen Funktionellen Anatomie definiert die dentale Funktion und die Funktion des Craniomandibulären Systems. Sie ist bindend für den Kieferorthopäden.

Die Lehrmeinung der Kieferorthopädie / Orthodontie definiert Zahnangulationen, speziell die der oberen Molaren und die Okklusionskurve widersprüchlich zu den Richtlinien der offiziellen Anatomie, Evolution, Zahnheilkunde, Gnathologie und Bio Funktionellen Orthodontie, was dann Dysfunktion bedeutet.

Die Richtlinien für die kieferorthopädische Okklusion und ihre Zahnstellungen sind das Ergebnis einer Studie an 120 sog. idealen Gipsmodellen, welches die sog. Straight-wire Anatomie und Straight-wire Technik nach L.F. Andrews zur Folge hatte.

Dieser Vortrag stellt die Funktionelle Anatomie und die altersentsprechende Anatomie der „Orthodontischen Anatomie“ der Okklusion gegenüber, um die grundsätzlichen Unterschiede von beiden zu visualisieren, um daraus eine grundsätzliche und bindende Orientierung für eine Funktionelle Okklusion, ihre Diagnose und klare Behandlungsziele für die Kieferorthopädie / Orthodontie, die allgemeine Zahnheilkunde, Gnathologie und Therapie der Craniomandibulären Dysfunktion, DMD abzuleiten.

Die Therapie der CMD / TMD bedarf der Anwendung der Funktionellen Anatomie, keinesfalls jedoch die Anwendung der Straight-wire Anatomie / Orthodontie. Hieraus ergibt sich zwingend eine völlig neue Orthodontie in Diagnose, Behandlungszielen und Biomechanik: eine funktionelle Diagnostik, funktionelle Behandlungsziele und funktionelle Multibandapparate, sowie funktionelle Navigation der Zähne und des Wachstums.

Die Funktionelle Anatomie lässt keine Indikation der Straight-Wire-Technik zu.

Abschnitt I

Die medizinische Definition der Zahnmedizin und der Kieferorthopädie / Orthodontie

Die Dentition und ihre Funktion als Zentrum der Craniomandibulären Dysfunktion, CMD:

„Ursprünglich schätzte man, daß mehr als 20% der Durchschnittsbevölkerung irgendwann an Symptomen leiden, die mit dem Kiefergelenkapparat zusammenhängen. Dieser Anteil ist mittlerweile auf über 50% gestiegen, da immer mehr Symptome über das Kiefergelenk hinaus mit dem Craniomandibulären Bereich in Verbindung gebracht werden müssen.“

[1982, Lehrbuch : Diseases of the Temporomandibular Apparatus, a multidisciplinary Approach, D.H. Morgan et al.]

„ Bereits bei 25 bis 40 Prozent der 6-bis 18- jährigen Patienten mit Zahn- und Kieferfehlstellungen lagen verdeckt latente Entzündungszeichen im Bereich der Kiefergelenke vor.“

[DZW 48/04 ,DGZMK-Präsident Prof. Dr. G. Meyer]

Symptome der Craniomandibulären Dysfunktion ,CMD.

Allgemeine Symptome

Schwindelgefühl, Sehstörungen Übelkeit, Erbrechen, Blackout, Bewußtlosigkeit, Taumelder Gang, Höhenangst, Hörverlust, Ohrgeräusche, Lärmempfindlichkeit, Verstopfungsgefühl im Ohr

Symptome an den Kiefergelenken

Krepitation, Schmerz, Bewegungseinschränkung, übergroße Beweglichkeit.

Neuralgien

Gesichtsschmerz, Kopfschmerz, Ohrenscherz, Nackenschmerzen

[nach Morgan et al]

„Der biochemische Teufelskreis aus Schmerz und Spasmus“

Eric Paul Shaber

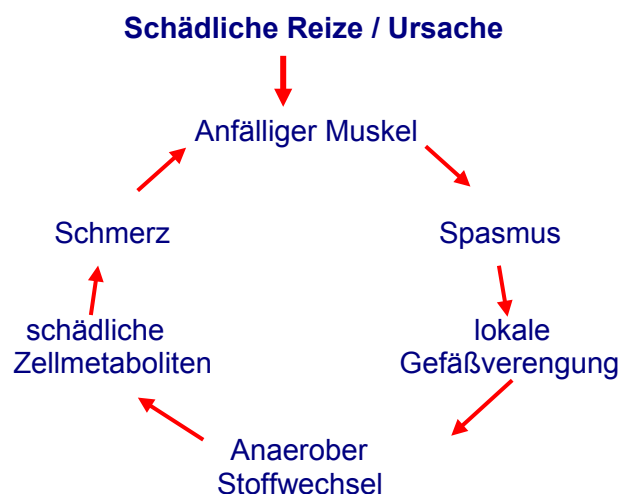


Abb.1 Der biomechanische Teufelskreis aus Schmerz und Spasmus, wird nicht die Ursache therapiert

[Diseases of the temporomandibular apparatus, a multidisciplinary approach, Morgan et al. Mosby 1982, 296]

Cranio – Mandibuläre Dysfunktion, CMD – eine neue Disziplin

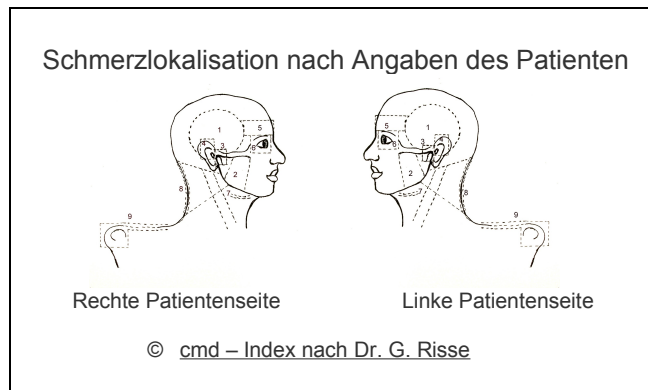


Abb. 2 Klinischer Funktionsindex der CMD

Komprimiert zusammengefasst:

CMD bedeutet eine neue und ausgeweitete Definition der Zahnmedizin und der Orthodontie, die sog. CMD-Kieferorthopädie – eine neue Disziplin:

- In der Zukunft wird „Migräne“ auch durch den speziell geschulten Kieferorthopäden / Zahnarzt behandelt, indem er eine funktionelle Okklusion und funktionelle Muskelaktivitäten herstellt.
- Schmerzen des Schulter- Rückenbereichs und orthopädische Probleme sind auch Aufgabenbereiche des Zahnarztes und des Kieferorthopäden.
- Die neue medizinische Definition der Zahnmedizin und der Kieferorthopädie erweitert den Patientenbereich auf bis zu 50% der Bevölkerung.
- Die Ausbildung, Diagnostik und Therapie des Zahnarztes und des Kieferorthopäden muss sich dieser Aufgabenstellung anpassen.
- Die Unterlassung einer Klinischen Funktionsanalyse vor einer zahnärztlichen oder kieferorthopädischen Behandlung kann leicht zur Fallgrube für eine Fehlbehandlung mit rechtlichen Konsequenzen werden.
- Die Klinische Funktionsanalyse des Craniomandibulären Systems ist eine notwendige Voruntersuchung eines zahnärztlichen / kieferorthopädischen Patienten.

Hintergrund der Vielfältigkeit und Komplexität der CMD- Symptome:

Der Hintergrund der Komplexität und Variabilität der CMD-Symptome ist das Bio-Kybernetische Feedback- System des Craniomandibulären Systems mit dem Kauorgan, dargestellt von G.H. Schumacher, **Abb. 3:**

- Biokybernetisches Rückkoppelungssystem der Kauorgans mit sensiblen Fühlern (**E**) im Parodontium, in den Muskeln und den Kiefergelenken zur Steuerung der funktionellen Koordination.
- (**R**) Zentrales Netzwerk zur Beherrschung der Koordination

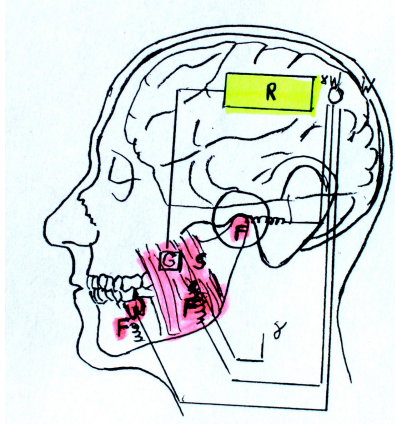


Abb.3: Das Bio-Kybernetisches Feedback-System

- R - zentraler Regler
 - F - Fühler sind Rezeptorsysteme (Muskel-, Sehnen-spindeln, Nervenendigungen)
 - G - das Stellglied G ist die von der Kaumusku-latur entfaltete Kraft und die Regelstrecke
 - S - der bei der Muskelkontraktion zurückgelegte Weg
 - X - ist die Regelgröße
 - W - der vom Gehirn vorgegebene Sollwert,
 - X_w - die Regelabweichung,
 - Y - die Stellgröße
 - γ - Empfindlichkeitseinstellung
- [G.H. Schumacher, "Die Funktionelle Anatomie", Hüthig Verlag 1985]

Eine kontinuierliche okklusale Dysfunktion verursacht eine direkte Überbelastung für das Parodontium, die Muskeln, das Kiefergelenk und die Regelsysteme.

Mechanische Reaktion vs. Bio- Kybernetische- Feedback- Reaktionen, Biofunktionalität, der erste Grundlagenfehler rezenter Kieferorthopädie / Orthodontie – in Wissenschaft und Praxis - Paradigmawechsel

Individuelles Feedback zur Außenwelt ←

Biologisches System, Körper

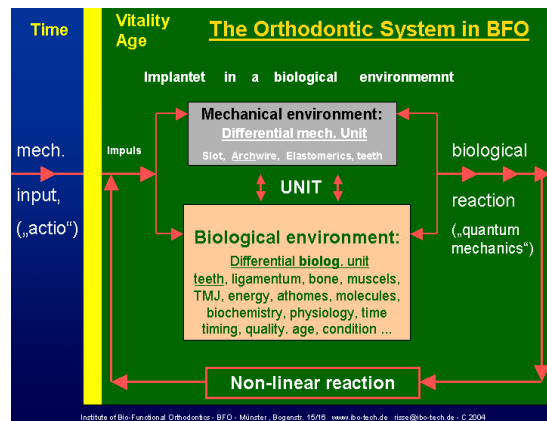
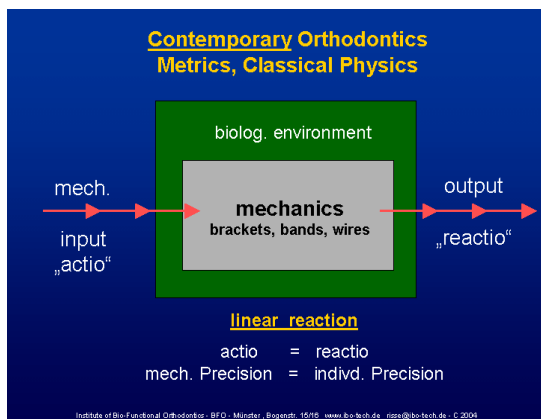


Abb. 4: lineare, bivalente, ja - oder nein- Reaktion / Evidenz in der klassischen Mechanik auf der Basis von Quantität / Kräften, Newton, Mechanischer Determinismus [G. Risse]

Abb. 5.: nicht-lineare Reaktion / Evidenz bei biologischen Körpern mit Feedback-Reaktion auf der Basis von Qualität von Impulsen, Systemtheorie [G. Risse]

Fig 4 / 5: Zwei Reaktionsformen mit unterschiedlichen Qualitäten:

Abb.4.: Einfache lineare, bivalente mechanische Reaktion, ohne Feedback:

Grundlage in der Klassischen Mechanik und Vorstellung der Reaktionsform in der Kieferorthopädie / Orthodontie, was der Vorstellung des sog. Mechanischen Determinismus aus dem späten 19. Jahrhundert entspricht.

Abb.5.: Reaktion von biologischen, vitalen Systemen – mit Feedback: Komplexe systemische Reaktion. Die Art und Form der Reaktion biologischer Systeme richtet sich mehr nach der Qualität der „actio“, nicht nach der Größe und ist nicht umkehrbar wie in mechanischen Systemen.

[Lehrmeinung der Biofunktionellen Orthodontie, BFO, auf der Basis der Systemtheorie und der Quantenmechanik nach Heisenberg. [Heisenberg, W., Physik und Philosophie, Hirzel -Verlag 2000]

Bedeutung der gelben Linie, Änderung der Zeitdimensionen: Zeit- Alter – Grenze, der Übergang von Nicht- Vitalität in den Bereich der Vitalität – eine neue Welt und neue Kombinationen von Zeit, Alter, Masse, Vitalität, Raum, Aktivität und Gesetzmäßigkeiten der Vorgänge, eine biologische Quantenmechanik, welche sich darin äußern kann, dass sich eine „actio“, Ursache, mit der Reaktion „Bewegung“ in die Reaktion „Schmerz“ mit Bewegungsstillstand umwandeln kann.

Werner Heisenberg, Nobelpreisträger.

Oct. 2007, Gnathology_2007 XIX International Congress, AIG, 1st Congress of IAAID
„Die Erkenntnisse aus der Quantenmechanik stellen vor allem eine ernsthafte Warnung dar gegen die etwas gezwungene Anwendung physikalischer Begriffe in Gebieten, in die sie nicht gehörten. Die kritiklose Anwendung der Begriffe der klassischen Physik z.B. in der Chemie und der Biologie war ein Fehler gewesen.“ [Physics and Philosophy 1958, The World Perspective Series, Harper & Brothers]

Richard Feynman, Nobelpreisträger

„In der Welt der Atome sind die mechanischen Regeln von Trägheit und Kräften falsch – sind die Newton'schen Gesetze falsch.“ [The Pleasure of Finding Things Out, Helix Books]

Hans-Peter Dürr, Nobelpreisträger:

„Die Quantenphysik lehrt uns, daß die Natur strenggenommen nicht deterministisch strukturiert ist.“ [Das neue medizinische Paradigma, Günther S. Hanzl]

Der wirkliche Vorgang der orthodontischen Zahnbewegung (OTM, orthodontic tooth movement) ist in Abb. 5 dargestellt:

Die neue Orthodontie, die Biofunktionelle Orthodontie, BFO entwickelte sich in eine Kombination von Mechanik mit molekular-genetischer – Intervention der OTM in Kombination mit Zeit/Alter/Sequenz-Relation und Feedback. Dieses bedeutet einen Paradigmawechsel in der Orthodontie in Wissenschaft und Praxis.

Abb. 5 demonstriert den wissenschaftlichen Hintergrund der sog. „Biofunktionalität“, einer neuen wissenschaftlichen Disziplin. Das Institut für Biofunktionelle Orthodontie, IBO, wurde 1999/2000 gegründet und war das erste Institut für Biofunktionalität in der Kieferorthopädie/Orthodontie, welches Grundlagen der Quantenphysik in die Kieferorthopädie/Orthodontie umsetzte und weltweit vortrug.

Die Anwendung von Biofunktionalität und Feed-back:

- Das **Wissenschaftsministerium** Bayerns startete 2005 eine „High-Tech-Offensive (HTO) für das Forschungsprojekt 'Biofunktionalität' von Lebensmittel-Inhaltsstoffen mit über 4,6 Mio. Euro“. Der Minister erklärte Biofunktionalität als wegweisende neue interdisziplinäre Wissenschaft zur Förderung der Gesundheit und des Wohlbefindens.
- **The leaders conference for chairs and programs**, May 2 during the 103rd AAO Annual Session in Hawaii, American Association of Orthodontics 2003 definierte einen Paradigmawechsel, welcher die Position der BFO umfassend bestätigt:

„ Interaktionen und eine Zusammenarbeit zwischen Medizin, Biochemie, Molekularbiologie, usw. werden nun von allen klinischen Wissenschaften, Kieferorthopädie/Orthodontie eingeschlossen, erwartet: 'Biologische Lösungen für biologische Probleme' entwickelt sich als ein neues Paradigma in der Zahnmedizin und Medizin. Diagnostik, Behandlung und Biomaterialien werden grundsätzlich biologisch und Gen-basiert. Wir sind an der Schwelle, von ehemals mechanischen oder chirurgischen zu biologischen Lösungen zu wechseln für die Bereiche der Gesundheitsförderung, Risikoabschätzung, Diagnose, Behandlungsweisen und Gesundheitsvorsorge.“ [Slavkin, H.]

- Current concepts in the biology of orthodontic tooth movement.[Masella. R.S., 2006]

Umsetzung in der offiziellen Kieferorthopädie/Orthodontie

- Beharrlich verbleibt die Ausbildung und Praxis der Kieferorthopädie/Orthodontie bei den überholten Lehrmeinungen des Mechanischen Determinismus und klassischer Physik im biologischen Raum bzw. noch problematischer, beim Missverständnis von Begriffen wie Kraft und Energie, Konstruktions- und Ingenieurwissenschaften, biofunktionellem „Engineering“, Navigation von Zähnen, Wachstum, funktioneller Adaptation und Behandlung.
- Wissenschaftliche Arbeiten / Publikationen auf obiger Basis können daher irreführend sein und stellen somit keine evidenz-basierte Literatur dar.
- Der Slogan: „light forces“ / „niedrige Kräfte“ in der Kieferorthopädie / Orthodontie ist ähnlich gefährdend und fehlleitend wie der Slogan „light cigarette“. Dieser Slogan hat in der Orthodontie / Kieferorthopädie zu Missverständnissen oder besser zu keinem Verständnis von orthodontischen Apparaten und Behandlungsprozessen geführt, welches in dem Slogan „One Phase Orthodontics“, „Ein-Phasen-Orthodontie“, sein vorläufiges Ende gefunden hat und in der „Straight-wire-Orthodontie“ umgesetzt wird.

[- Risse,G., Quality management III, The definition of legislation in orthodontic tooth movement, J. Orofac. Orthop. 2004; 65:529

- Risse,G., „The Change of Paradigms from Classical Physics to New Physics, from Common Orthodontics to New Orthodontics: Fixed Functional Orthodontics (FFO), Slot-Size .016 x .020, Main lecture, VIth Scientific Forum, Jakarta, October 26, 2002, J. Orofac. Orthop., No. 1-2 / 2003, p. 36

- Risse, G., „Explanations and consequences resulting from the Main Lecture of the VIth Scientific Forum October 26, 2002, Jakarta“, „Connections of Orthodontics with Quantum Mechanics“, J. Orofac. Orthop., N. 1-2 / 2003, p. 44

- Slavkin, H., AAO Council on Education hosts Department Leaders Conference, The Bulletin / American Association of Orthodontics, June/July 2003, Vol. 21, No4

- Masella, R.S., Meister, M., Current concepts in the biology of orthodontic tooth movement, A .J.O.-D.O. Apr.2006,Vol 129, No. 4, p.458]

Abschnitt II

Widersprüchliche Lehrmeinungen bei der Definition des Kauorgans bezüglich der Okklusion und der Zahnangulationen zwischen der Gruppe A und der Gruppe B:

Gruppe A: Lehrmeinung der

- **Offiziellen Funktionellen Anatomie**
- **Evolution**
- **allgemeinen Zahnmedizin,**
- **Implantologie und**
- **der Bio-Funktionellen Orthodontie, BFO,**

im Widerspruch zur:

Gruppe B:

- **Lehrmeinung der offiziellen Kieferorthopädie / Orthodontie**
Auf der Basis der „Sechs Schlüssel der Okklusion“ nach L.F. Andrews.
[Ergebnis einer Untersuchung von 120 sog. idealen Gipsmodellen]

Abschnitt II A

Die Gruppe - A- , die offizielle Lehrmeinung der:

Funktionellen Anatomie, der Evolutionslehre, der Allgemeinen Zahnheilkunde und der Bio Funktionellen Orthodontie, BFO bezüglich der:

- **der Angulation der Zähne**
- **Form der Okklusion**
- **der funktionellen Koordination von:**
Zähnen, Knochen, Wachstum, Kiefergelenken, Muskeln, Innervation, Blutzufuhr.

II. A.1. Definition der Zahnangulationen und der Okklusionskurve in der Seitenansicht

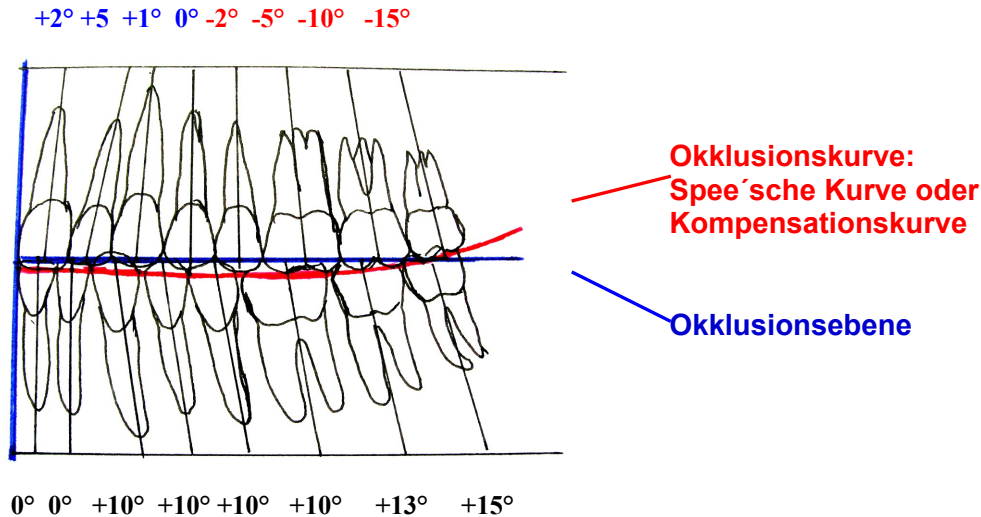
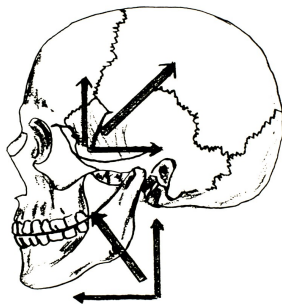


Abb. 6 Offizielle Anatomie: Darstellung der Okklusionsebene, Spee'sche Kurve, Kompensationskurve und Winkelstellungen, Angulation der Zähne zur Okklusionsebene

[Schumacher, G.-H., Die Funktionelle Anatomie des orofazialen Systems, Hüthig Verlag, Heidelberg, 1985]

Beachte die Angulation des ersten oberen Molaren mit -5°

II. A.2. Die Okklusionskurve, die Spee'sche Kurve oder Kompensationskurve, in Verbindung mit den Kraftvektoren der Kaumuskulatur



- a) einerseits als Folge evolutionärer Entwicklung

[Deutsche Gesellschaft für Kieferorthopädie, DGKFO, 1963, G.-H. Schumacher 1985, 1997 in: Die Evolution der Zähne, Quintessenz-Verlag]

- b) andererseits als mechanische Anpassung an den Kauvorgang [G.-H. Schumacher 1993/97]

Abb. 7: Die funktionelle Koordination der Spee-Kurve und der Winkelstellung der Molaren mit den Hauptzugrichtungen der Kaumuskulatur senkrecht zur Spee - Kurve und in Linie mit den Achsen der Molarenwurzeln

Das Prinzip der Spee'schen Kurve Abb. 6 und 7:

„Das Prinzip der Spee-Kurve besteht darin,

- die Kauflächen der im Hauptkraftfeld der Kaumuskeln befindlichen Molaren in eine für die Funktion günstige Stellung zu bringen. Diese wird dann erreicht, wenn sie etwa rechtwinklig zur Hauptzugrichtung der Kaumuskulatur stehen, womit die Molarenwurzeln überwiegend längsachsig belastet werden. [G.- H. Schumacher 1997, Die Evolution der Zähne]
- Untersuchungen 1961 von G.- H. Schumacher zeigten, dass die Kaumuskeln *M. temporalis*, *M. masseter* und *M. pterygoideus lateralis* nicht senkrecht zur geraden Kauebene, sondern schräg wirken. [nach G.-H. Schumacher 1997]
- Die Krümmung der Spee'schen Kurve / Kompensationskurve ermöglicht somit nach G.- H. Schumacher, dass die Kaumuskeln außer
 - einer Adduktion noch
 - Protraktions-
 - Retraktions- und
 - Lateralzugkomponenten entfalten können.

[G.H. Schumacher, 1997, Die Evolution der Zähne]

Eine Begradigung der Kaukurve durch kieferorthopädische Maßnahmen – Straight Wire Technik- etwa, welche eine gerade Kauebene bewirken, zerstört das gesamte Kausystem, das Funktionelle Gleichgewicht und die Profilgestaltung.

II. A. 3. Die Evolution der Spee'sche Kurve und der funktionellen Okklusion

- Der Homo sapiens ist bezüglich der Zähne durch eine sog. Spee'sche Kurve oder sog. Kompensationskurve charakterisiert.
- Die bogenförmige Anordnung der Zähne durch die Spee'sche Kurve / Kompensationskurve beim Homo sapiens ist eine platzsparende Anordnung mesio-distal.
- Die gerade Ausrichtung der Okklusionsebene beim fossilen Hominiden führt u.a. zu einer längeren Okklusionsebene mesio-distal, zu einem anderen Profil und zu unterschiedlicher Anordnung und Zugrichtung der Kaumuskeln.

[G.-H. Schumacher 1997, DGKFO 1963]

Die Evolutionslehre nach Vorgabe der Deutschen Gesellschaft für Kieferorthopädie, DGKFO, 1963 und der offiziellen Anatomie / Schumacher:

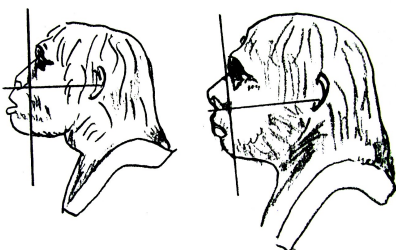


Abb. 8a.1. Prähistorische Profile

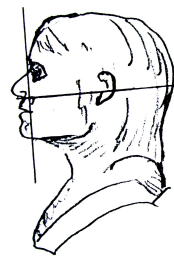


Abb. 8a.2.: Profil des Homo sapiens

„Hypothetische Rekonstruktion nach H.F. Osborne, verwendet zur entwicklungsgeschichtlichen Profilanalyse. 1. Pithecanthropus erectus 2. Homo neanderthalensis, 3. Homo sapiens (Cromagnon) nach Andresen“

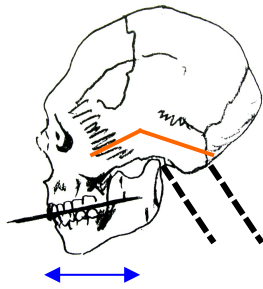


Abb.8b1.: Prähistorische gerade Okklusion

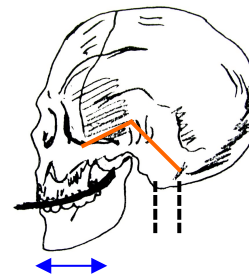


Abb.8b.2. Okklusionskurve des Homo sapiens

“Profilzeichnung des neopaleolithischen Schädels Predmost III und eines rezenten Schädels. Der fossile Kiefer besitzt keine Spee’sche Kurve, die stammesgeschichtlich ein junges Merkmal ist. Sie kann mit der Erhöhung des Unterkieferkörpers und mit der Reduktion des Obergesichtes in Zusammenhang gebracht werden (nach Schuricht)“

[P. Andrik, die Entwicklung der Bissanomalien vom Neolithikum bis zur Gegenwart, „Fortschritte der Kieferorthopädie“, Offizielle Zeitschrift der Deutschen Gesellschaft für Kieferorthopädie, DGKFO, Bd. 24 H. 1, 1963]

Rote Winkelzeichnung: Verkleinerung der Winkelung des os sphenoidalis während der Evolution mit damit in Verbindung gebrachten Veränderung der Funktionszusammenhänge des Kausystems und der Wirbelsäule.

II. A. 4. Die Entwicklung der Dentition, der Zahnangulationen und der Funktion während des Wachstums

Die oberen ersten bleibenden Molaren sind die ersten durchbrechenden bleibenden Zähne. Ihre Position und ihre Winkelstellung bestimmen die Position und die Winkelstellung aller später durchbrechenden Zähne- Dominoeffekt nach G. Risse. Dieses bedeutet:

Die Angulation der oberen ersten Molaren ist der Schlüssel und der Drehpunkt für:

- die Entwicklung der Funktionellen Okklusion, für die Funktionelle Okklusion,
- die Diagnose und für die Behandlungsziele
- die altersentsprechenden Zahnangulationen
- die Entwicklung der Speekurve, inklusive der damit im Zusammenhang stehenden Zahnwinkelstellungen
- den primären Behandlungsansatz (Umkehrung des Dominoeffekts)
- Inklination der künstlichen Okklusionsebene

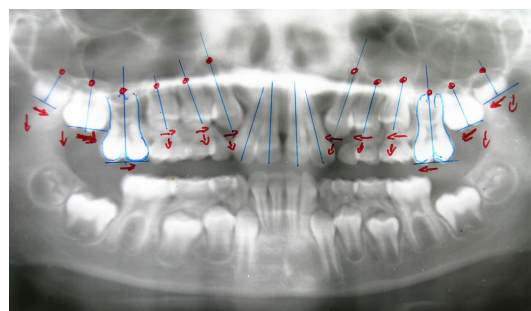
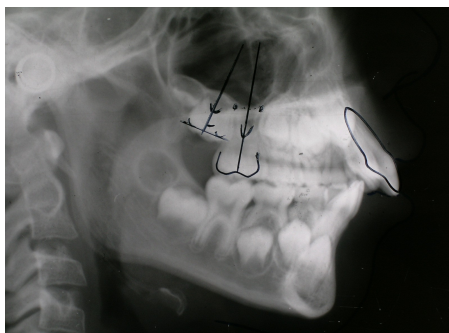

Abb. 9 Darstellung der Winkelstellung des ersten oberen bleibenden Molaren und seine Bedeutung als Ausgangspunkt für den Dominoeffekt der Fehlentwicklung der Verzahnung und der okklusalen Dysfunktion

Kl. II / 1 – Fall mit bereits leichter Mesialdrift der OK Dentition.

Die funktionelle Zahnangulation in Relation zum Alter

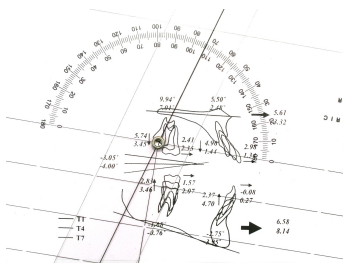


Abb.10a: Alter 6 J., Angulation -17°

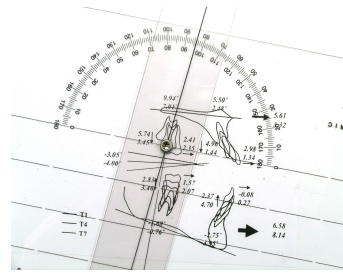


Abb.10b: Alter 12 J, Angulation -7°

[Transition of molar relationships in different skeletal growth patterns, 2002, Am. J. Ortho., Kim et al]

Altersentsprechende Angulation des oberen ersten Molaren (6-er) age adapted angulation, a.a.a.

- Offizielle Lehrmeinung der „Funktionellen Anatomie“ für die Winkelstellung der oberen 6er für Erwachsene :

- 5° für Erwachsene,

Altersentsprechende Winkelstellung der ersten oberen Molaren:

- 17° im Alter von 6 Jahren,
- mit zunehmenden Alter / Wachstum / Anpassung der Winkelstellung der oberen Molaren an die Mesialverlagerung des Unterkiefers:
zunehmende Reduktion der Angulation des oberen 6ers auf:
 - 10° mit 10 Jahren,
 - 8° im Alter von 12 Jahren und
 - 5° mit 18 Jahren.

[G. Risse]

$+2^\circ +5^\circ +1^\circ 0^\circ -2^\circ -5^\circ -10^\circ -15^\circ$

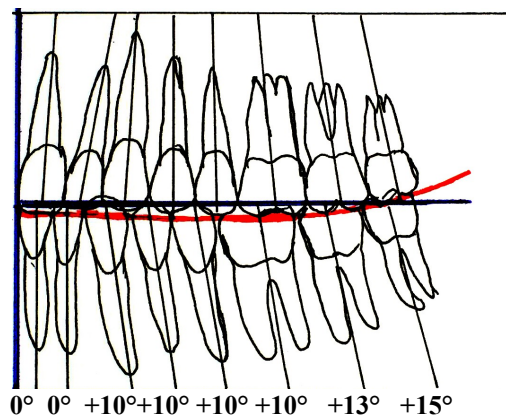


Abb.11: Zahnangulationen und Speekurve nach offizieller Anatomie, G.H. Schumacher, Lehrmeinung der allgemeinen Zahnmedizin und der Bio-Funktionellen Orthodontie, BFO, und der CMD-Kieferorthopädie.

Abschnitt II - B -

Gruppe - B - Die offizielle Lehrmeinung der Kieferorthopädie und der Deutschen Gesellschaft für Kieferorthopädie, DGKFO

II.B.1. Schlüssel - I - Die Straight wire Anatomie, nach Andrews / offizielle Kieferorthopädie der DGKFO

(auf der Basis der Morphologie von 120 sog. „Idealen Gipsmodellen“)

„Die Krone des oberen Sechser muß derart anguliert sein, daß die distale Kante seiner distalen Randleiste mit der Mesialfläche der mesialen Randleiste des unteren Siebeners okkludiert. - Abb12.a. D

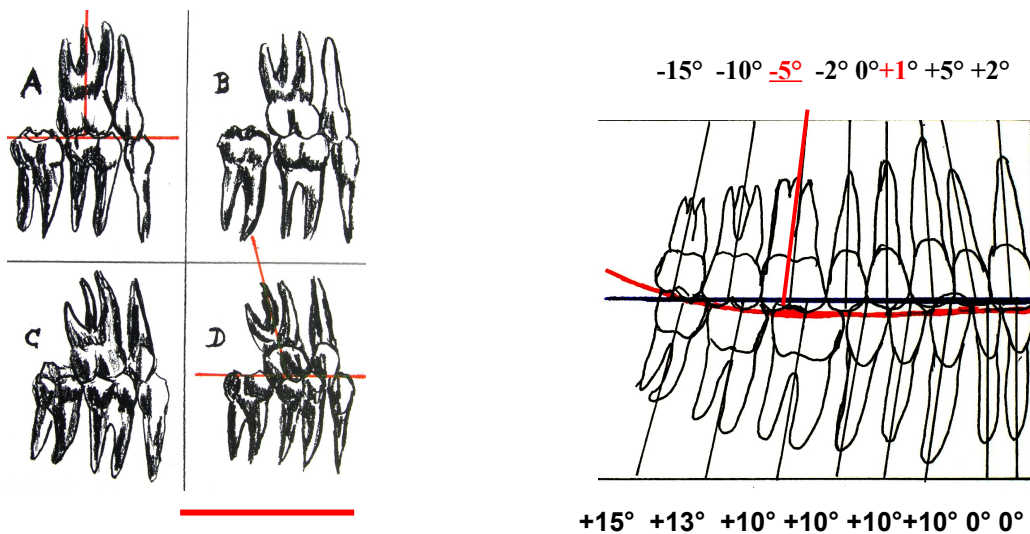


Abb. 12a, L.F. Andrews, Key I :
Angulation vom oberen 6er: **+15°**

Abb. 12 b: Offizielle Anatomie
Angulation vom oberen 6er: **- 5°**

Diskussion

- Nach der Definition des Schlüssels - I - nach Andrews und der offiziellen Orthodontie hätte der obere 1. Molar eine Angulation von **+15°**, **siehe Abb. 12a, D**
- Die offizielle Anatomie hingegen definiert für den oberen ersten Molaren jedoch eine Winkelstellung von **-5°**. **Dieses bedeutet einen Unterschied von 20° in der Definition der Winkelstellung für den gleichen Zahn.**
- Ein weiterer Widerspruch ergibt sich zwischen Schlüssel - I - und Schlüssel - II -, wonach der Schlüssel - II - nach Andrews nur einen Winkel von +5° definiert. Dieses bedeutet immer noch einen Unterschied zu -5° nach offizieller Anatomie von insgesamt 10°. Dieses bedeutet klinisch bei einer Länge des oberen 6-ers von ca. 2cm eine Schwenkung der Krone des 6-ers um ca. 5 mm, meistens nach mesial, was dann auch meistens zu überflüssigen Zahnextraktionen führt.
- Die besondere Mesialkipfung der 6-er-Krone nach dem **Schlüssel - I -** und auch nach dem **Schlüssel - II -** beinhaltet **gleichzeitig zur Okklusion einen prominenten hinteren Höcker, welcher in der Dynamik schwere okklusale Interferenzen durch Frühkontakte bei der Lateralbewegung verursacht, und häufig Bruxismus und CMD auslöst, neben Parodontalschäden und Gelenkschäden, siehe Abb.12d und 12e,15c und 15d. 16a/b, 17**
- **Der Schlüssel - I -** nach Andrews und der offiziellen Kieferorthopädie stellt insgesamt ein schweres Problem für die Kieferorthopädie, ihre Diagnostik und Therapie, sowie für die gesamte Zahnheilkunde und die Craniomandibuläre Dysfunktion dar.

Die in die Irre führende Angulation von Schlüssel - I -

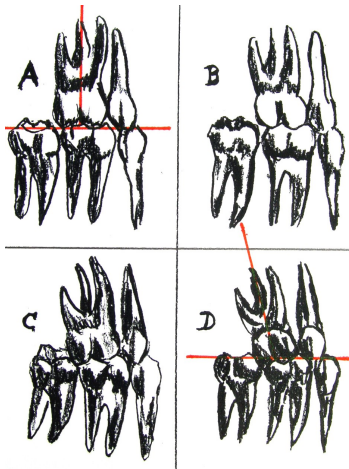


Abb.12c: Die Winkelstellung des oberen 1. Molaren nach Schlüssel I aus klinischer Sicht in Abb. 12d

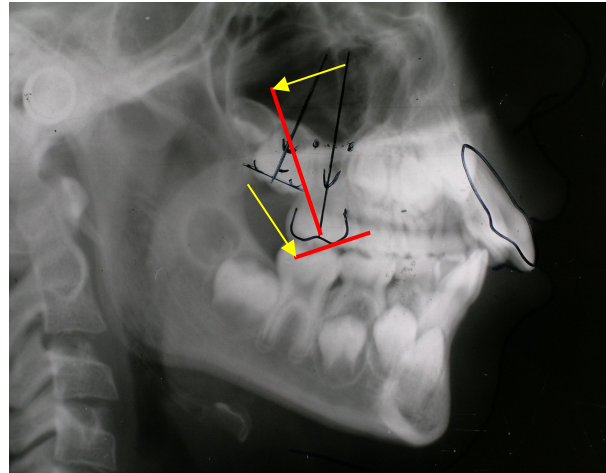


Abb. 12d.:

- unrealistische Wurzelbewegung nach distal gegen den zweiten und dritten Molaren, nach Schlüssel -I- und -II-
- Prominenter distaler Höcker des oberen Molaren nach unten vorne mit schweren okklusalen Interferenzen.

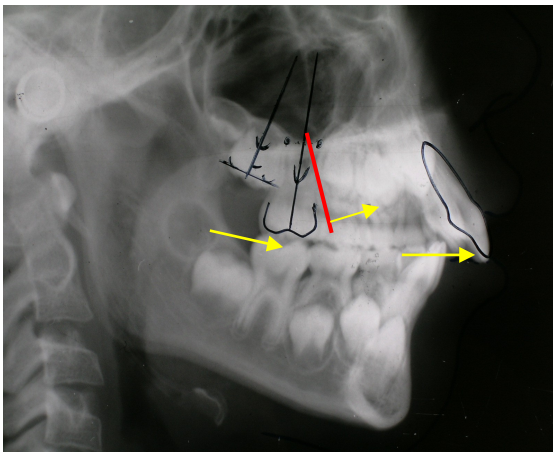


Fig. 12 e: Realistisches Drehmoment um die Wurzelspitze mit Mesialschwenkung der Krone und Schwenkung der anterioren Dentition nach mesial, wie auf Seite 11 unten beschrieben

Schlüssel - II - nach Andrews / Offizielle Kieferorthopädie

„Für die normale Okklusion muß der gingivale Teil der Kronenlängsachse distal zum okklusalen Teil der Achse liegen. Der Grad der Kippung ist vom Zahntyp abhängig.“

Schlüssel - VI - nach Andrews / Offizielle Kieferorthopädie

„Eine flache geringgradig konkave Spee'sche Kurve und eine entsprechende begradigte Ausrichtung der unteren Zähne an eine geraden Linie beinhalten die richtige Oberfläche der Okklusion für eine optimale Funktion.“

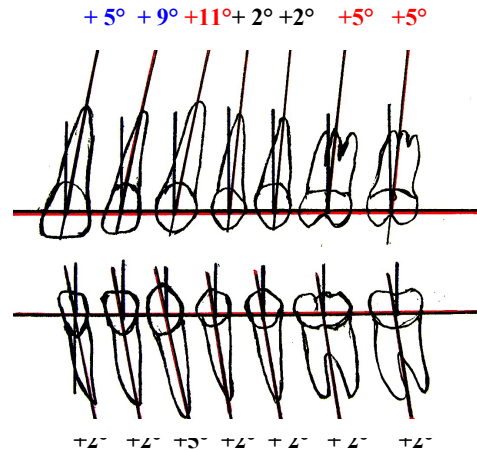


Abb. 13 Schlüssel II und VI nach Andrews und der offiziellen Kieferorthopädie

Zwei sich widersprechende Lehrmeinungen

G.H. Schumacher

+2° +5° +1° 0° -2° -5° -10° -15°

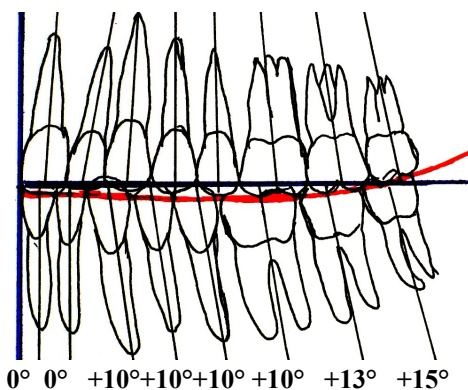


Abb. 14 Offizielle Anatomie, Lehrmeinung der Zahnmedizin und der Bio-Funktionellen Orthodontie, BFO

L.F. Andrews

+5° +9° +11° +2° +2° +5° +5°




Abb. 15 Lehrmeinung in der Kieferorthopädie

Beachte die sich widersprechenden Winkelstellungen der Molaren von -5° nach offizieller Anatomie und +5° nach Lehrmeinung der Kieferorthopädie von insgesamt 10°!

Schlussfolgerungen aus Abschnitt I und Abschnitt II

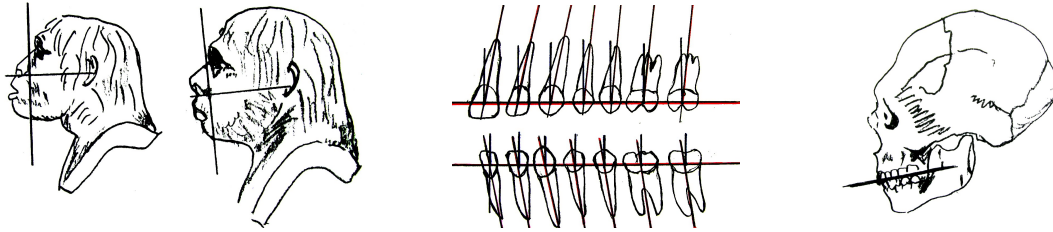


Fig. 15a: Zusammenfassende Darstellung der Behandlungsziele der offiziellen, gelehrten, praktizierten und in Rechnung gestellten Behandlungsziele rezenter Kieferorthopädie:

Die Erstellung einer geraden, prähistorischen Okklusionsebene mit diagonaler Belastung der geraden Okklusionsebene und diagonaler Belastung der oberen Molaren, eine komplexe Fehlbehandlung.

- Die Behandlungsziele rezenter Kieferorthopädie und Straight-wire Orthodontie – ein medizinisches Desaster.
- Behandlungsziele rezenter Kieferorthopädie / Orthodontie sind prähistorisch und nicht der Zeit entsprechend.
- Die Straight-wire Orthodontie und Straight-wire Anatomie beachtet nicht die Evolution und zerstört somit alle Formen des normalen Wachstums und normaler Funktion, protrudiert die Zähne des Oberkiefers bereits mit dem ersten Nivellierungsbogen durch Drehmomente über die Winkelstellung der 6-er, welches in aller Regel mit unnötigen Zahnextraktionen kompensiert wird **Abb. 20a** oder durch Operationen notdürftig repariert wird, siehe **Abb.18c und 19b**.
- Falsch angulierte Zähne und eine begradigte Spee'sche Kurve sind klassische Voraussetzungen für komplexe Dysfunktionen der Zähne, der Kiefer, der Muskeln und Nerven und des Craniomandibulären Systems.
- Somit sind Straight-wire Orthodontie und -Anatomie Voraussetzungen für komplexe Fehlbehandlungen mit komplexen Folgeerkrankungen der CMD.
- Ausbilder und offizielle Amtsträger sind maßgeblich verantwortlich für die Verbreitung der Straight-wire Anatomie und Straight-wire Technik.

Abschnitt III

Verschiedene Formen der Falschbehandlung durch die Straight-wire Anatomie und Straight-wire Technik

Falschbehandlung, Variation 1 durch die Straight-wire Orthodontie:

Mesialangulation der oberen ersten Molaren, Schlüssel I und Schlüssel II

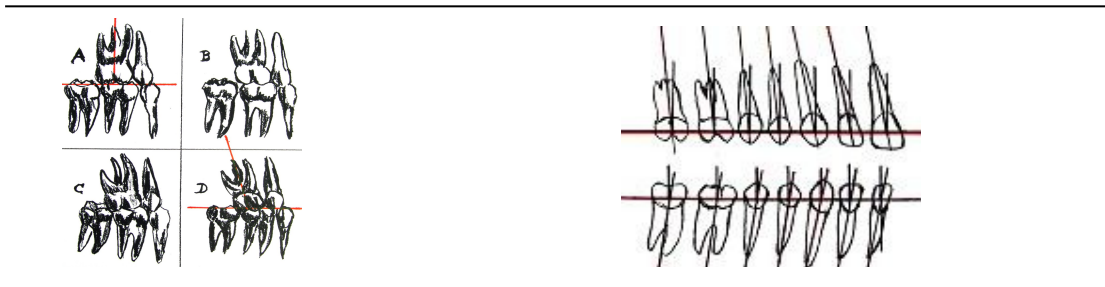


Abb.15b: Schlüssel - I - und Schlüssel - II - nach Andrews / offizielle Kieferorthopädie

Falschbehandlung, Variation 1a durch die Straight-wire Orthodontie:

Die Auswirkung der Winkelstellung/Angulation der oberen ersten Molaren nach den Schlüssel I und II der offiziellen Orthodontie nach Andrews in der Dynamik bei der Lateralbewegung:

Vorkontakte im Molarenbereich und Störungen bei der Lateralbewegung

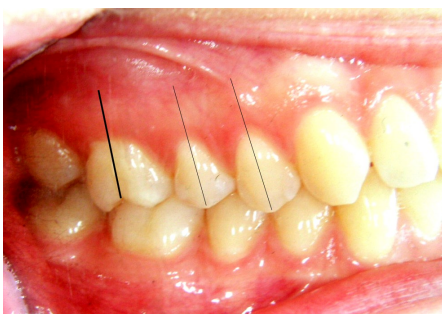

Abb. 15c: Statische Okklusion mit starker Mesialklippung des oberen 6-ers und des daraus folgenden prominente distalen Höckers

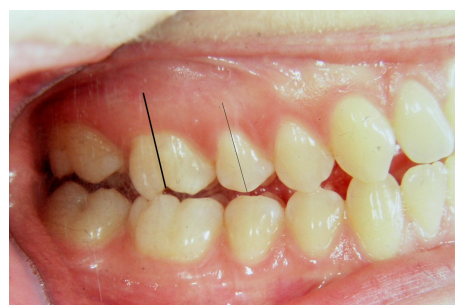

Abb.15d Dysfunktion über den prominenten distalen Molarenhöcker bei der Lateralbewegung

Die Mesialangulation der oberen Molaren des Schlüssel I und II der Straight-wire Orthodontie beinhaltet einen zur Okklusion hin prominenten distobukkalen Höcker. „Er führt zu Interferenzen bei der Laterotrusion“, welche wiederum zu komplexen CMD/TMD und Parodontalerkrankungen führen können. [Koeck B., Fuhr K., Reiber T.: Funktionsstörungen des Kauorgans, 1995, Urban-Schwarzenberg, p 100]

Falschbehandlung, Variation 1b, durch die Straight-wire Orthodontie:

Die Auswirkung der Winkelstellung/Angulation der oberen ersten Molaren nach den Schlüsseln I und II der offiziellen Orthodontie nach Andrews in der Dynamik bei der Vertikalbewegung in Beziehung zum Gelenk:

Vorkontakte im Molarenbereich als Hebelarm für die Kiefergelenke

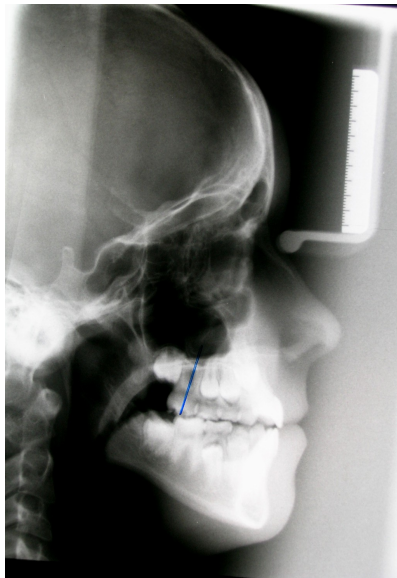


Abb.16a
Molarenangulation vor Behandlung

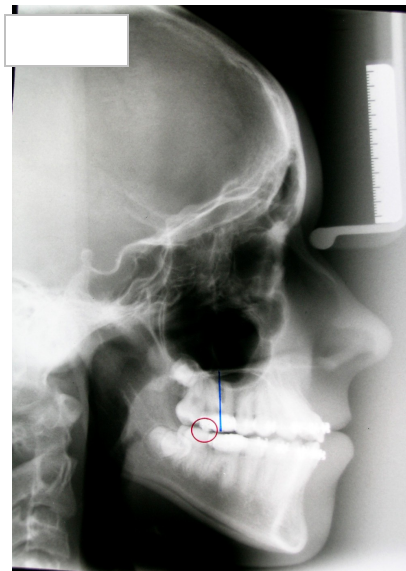


Abb.16b Behandlung nach Straight-wire Orthodontie mit prominentem distalen Molarenhöcker und Hebeleffekt für die Kiefergelenke mit starken CMD-Symptomen.

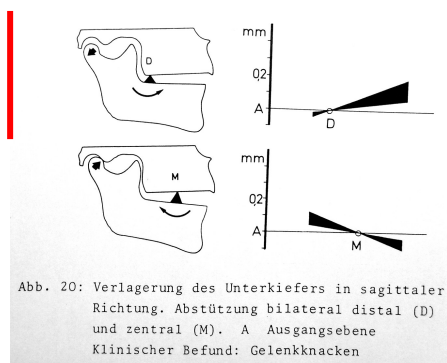


Abb. 17 Hebelarmmomente für die Kiefergelenke durch Vorkontakte in der Okklusion, [Funktionelle Kiefergelenksbelastung und Unterkieferdeformation nach P. Ludwig, Habit 1976, Erlangen]

Falschbehandlung, Variation 2, durch die Straight-wire Orthodontie:

Schlüssel I, II, und VI der Straight-wire Anatomie / Orthodontie und Wachstum

Missbrauch des Wachstums

Wirkung der Straight-wire Technik auf die oberen ersten Molaren:

- Drehmomente durch den Nivellierungsbogen (Ni-Ti) nach mesial unten
- Mesialrotation aller oberen anterior stehenden Zähne
- Änderung der gesamten Verzahnung mit okklusalen Interferenzen, Parodontalproblemen und CMD
- Beseitigung der Speekurve
- Über die Drehmomente an den Molaren, exzessives vertikales Knochenwachstum des distalen Teils der Kieferhöhle und des distalen Teils des Alveolarfortsatzes nach unten und vorne, ein irreversibler Schaden fürs ganze Leben, nur durch eine zweifelhafte Operation korrigierbar
- Starke Schwenkung der Kauebene, ein schweres Problem für die Muskelzugrichtung und für die Gelenke

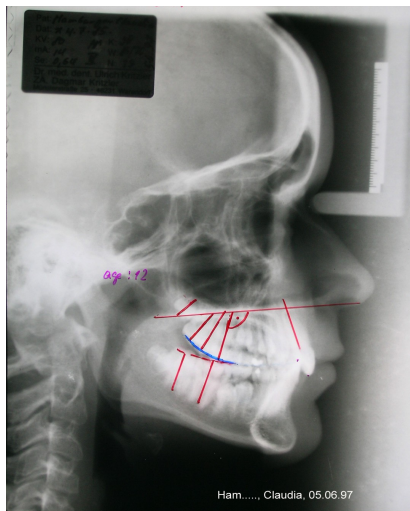


Abb. 18a vor Behandlung

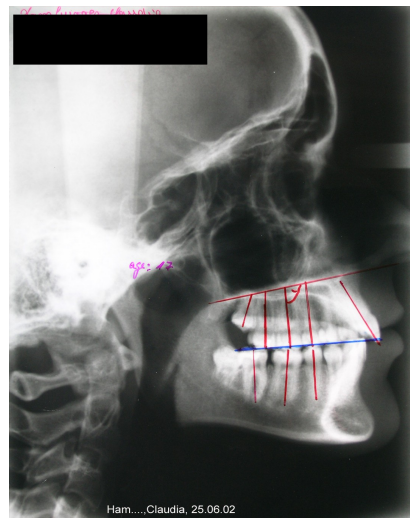
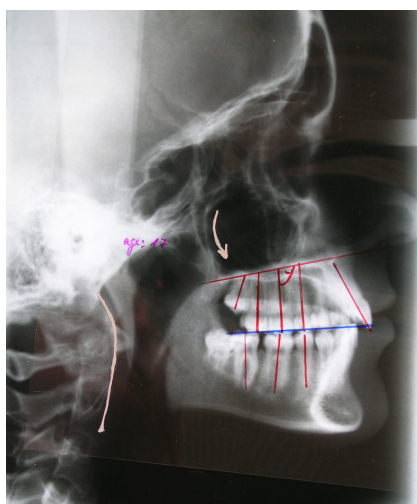


Abb. 18 b Nach Straight-Wire-Behandlung



Fehlbehandlung durch eine fünfjährige Straight-wire Behandlung

- die gesamte anatomische und funktionelle Basis und Statik der Knochen, Zähne und Muskeln bis hin zu Fehlbelastungen der Wirbelsäule ist ruiniert
- durch falsches Knochenwachstum, irreparabler Schaden mit falscher Statik für die Kiefergelenke und das Parodontium
- Missbrauch des Wachstums als adaptive Größe
- Risiko für alle späteren zahnärztlichen Tätigkeiten
- Unzureichende Aufklärung, Risiko für Haftung

Abb. 18c

Falschbehandlung, Variation 3, durch die Straight-wire Orthodontie:

Orientierungslosigkeit über Diagnostik, Drehmomente und Biomechanik.

„Erwachsenenbehandlung: Ein relativ einfacher Fall entwickelt sich ausgesprochen komplex – Eine Lehre in Bescheidenheit“

[*“A relatively minor adult case becomes significantly complex: A lesson in humility”*: Inf. Orthod. Kieferorthop. 2002; 34 // Am. J. Orthod. Dentofacial Orthop 2001]

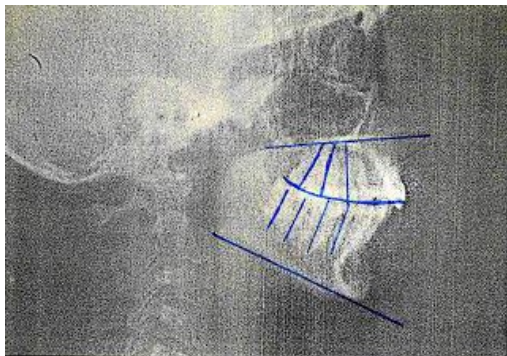


Abb. 19 a Behandlungsbeginn

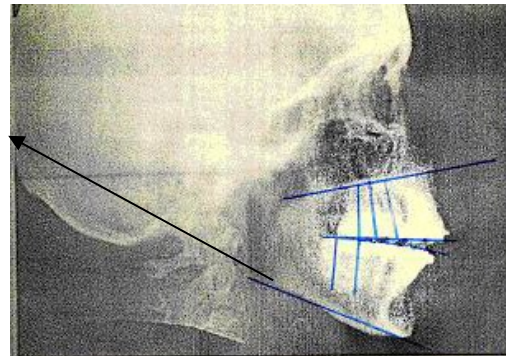


Abb. 19 b nach 4 Monaten Straight-Wire

- „Nach einer Behandlungsdauer von 4 Monaten entstand von Prämolare zu Prämolare ein frontal offener Biss.“
- Nach 6 Monaten klagte die Patientin über eine veränderte Kinnposition und eine Hyperaktivität des M. mentalis sowie über schwere gastrointestinale Probleme.
- Die Überlagerung der Oberkiefer ließ erkennen, dass sich der obere Molar nach mesial und kaudal bewegt hatte, was die Muskulatur nicht verhindert hat.
- Die Patientin wies darauf hin, dass sie in den vergangenen Monaten schwere gastrointestinale Probleme gehabt und sich unzählige Male erbrochen hätte.
- Die Behandlung wurde dann auf ein kombiniert kieferorthopädisch-kieferchirurgisches Vorgehen umgestellt, bei der die Maxilla im posterioren Bereich impaktiert und der Unterkiefer vorverlagert wurde.“

Internationale orthodontische Fachdiskussion

„Abschließend gebe ich freimütig zu, dass hier wohl nichts die Entstehung eines frontal offenen Bisses hätte verhindern können, selbst bei idealer Biomechanik.“

Dieser Fall war von Beginn an schwierig, und wir haben das große Glück, dass uns immer wieder eine kompetente orthognathe Chirurgie rettet.“

Straight-wire Orthodontie und ihre Folgen ohne Wachstum:

Extrusion der Molaren – nach unten vorn, falsche Angulationen aller oberen und unteren Zahnangulationen, okklusale Dysfunktion, dentale Angle Kl. II-Relation, begradigte Speekurve, TMD/CMD- Erkrankungen nach einer kurzen Zeit, da fehlendes Wachstum die Fehlbehandlung nicht kompensieren konnte: Straight-wire Orthodontie- ein schwerer und komplexer Missbrauch von Patienten.

Falschbehandlung, Variation 4, durch die Straight-wire Orthodontie:

Oct. 2007, Gnathology_2007 XIX International Congress, AIG, 1'st Congress of IAAID
Behandlung der KI II einerseits entstanden durch natürliche Fehlbildung, andererseits
entstanden durch Vorbehandlung mit der Straight-wire Orthodontie über Drehmomente mit
der Extraktion von zwei oberen Prämolaren und Retrusion der oberen Front:

Vorkontakte in der Front mit Distalbelastung der Kiefergelenke

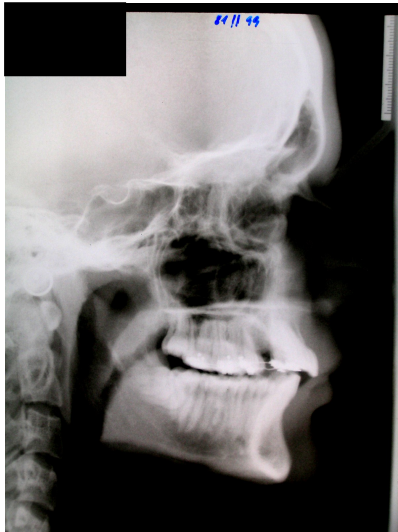

Abb. 21 a
Extraktion der ersten oberen
Prämolaren mit Retraktion der oberen
Front

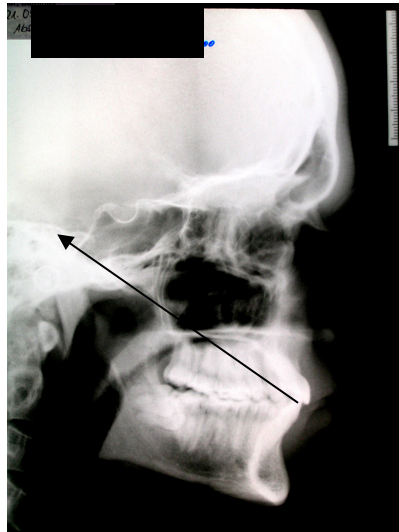


Abb. 21 b
Vorkontakte in der Front mit destruktivem
Distalvektor für die Gelenke, schwerste CMD,
TMD, Tinnitus, Schwindel

Folgeerscheinungen durch den Frühkontakt in der Front

Indem man die Kondylen in die hinterste - oberste Position presst, bringt man die Kondylen in die schlechteste Position einer normalen Gelenkfunktion. Diese Position ist eine ideale Voraussetzung für TMD, CMD, Tinnitus und Schwindel neben lokalen Schädigungen der Frontzähne selber und ihren Parodontien mit Knochenverlust und Lockerung.

Abschnitt IV

CMD- Orthodontie- die Kieferorthopädie der Zukunft

Fallpräsentation nach Bio-Funktioneller Orthodontie, BFO

Beispiel einer kieferorthopädischen Behandlung als Beleg für den richtigen Weg mit der Funktionellen Anatomie, funktioneller Multibandbehandlung und biofunktionellen Konstruktionstechniken

-Kein skelettaler chirurgischer Eingriff- Behandlungsergebnis überwiegend nur durch Änderung der maxillären Zahnangulationen in die Richtung, welche von der offiziellen Funktionellen Anatomie vorgeschrieben werden, und auch Grundlage für die allgemeine Zahnheilkunde und Implantologie sind, jedoch mit Techniken der Bio Funktionellen Orthodontie.

Dieser Fall ist seit 15 Jahren stabil.

Kieferorthopädisches Beispiel.

- ohne Chirurgie – nur mit Winkeländerungen der Molaren nach offizieller Anatomie nach G.H.Schumacher und der allgemeinen Zahnmedizin.

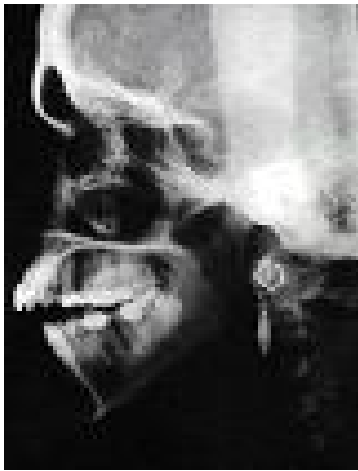

Abb. 21a Behandlungsbeginn

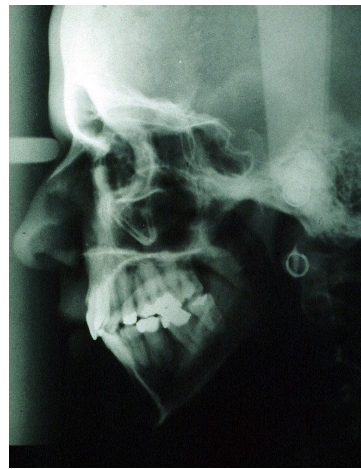

Abb. 21b. Behandlungsende, ohne Chirurgie, Funktionelle Okklusion durch korrigierte Zahnangulationen

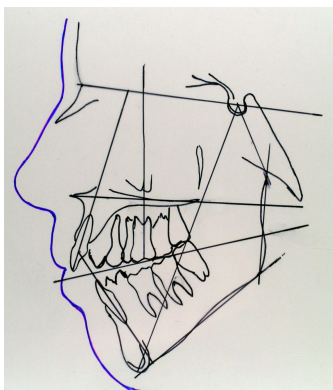


Abb. 22a Durchzeichnung vom Anfang
obere Molarenangulation +13°

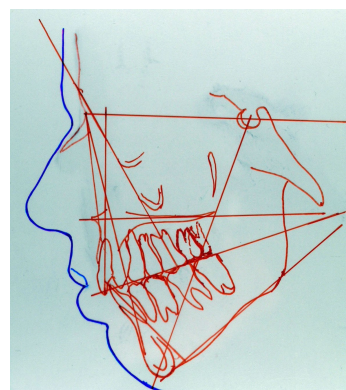


Fig. 22b Durchzeichnung vom Behandlungs-
ende obere Molarenangulation -6°

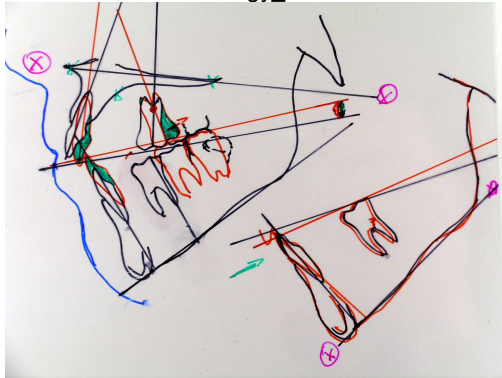


Abb.23 Überlagerung in X

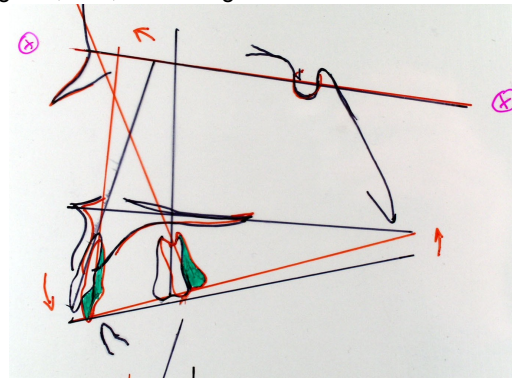


Abb. 24 Überlagerung in X

Zwei orthodontische Behandlungsmethoden unter der Beachtung der Craniomandibulären Dysfunktion, CMD, und der Funktionellen Anatomie

- Die Multiloop Edgewise Archwire, MEAW,

Prof. Dr. Sadao Sato / Japan

Slot-size .018 x .025 inch
Wire-size .016 x .022 inch Multiloop

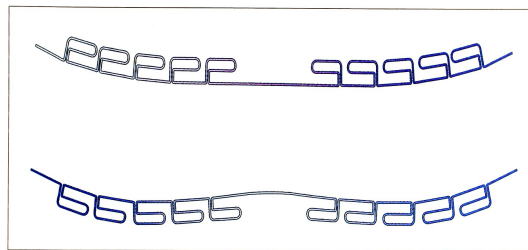


図3-5 スピーアー曲

Abb. 25 MEAW - Technik

- Bio- Funktionelle Orthodontie, BFO / CMD- Orthodontie

Dr. Georg Risse / Germany

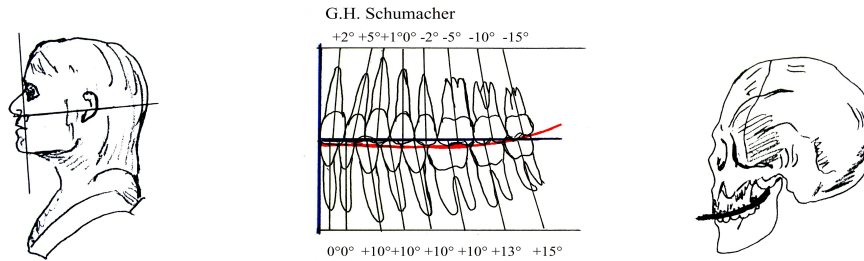


Fig. 26 Bio-Funktionelle Orthodontie auf der Basis der Funktionellen Anatomie, Anatomie des Homo Sapiens und der allgemeinen Zahnmedizin

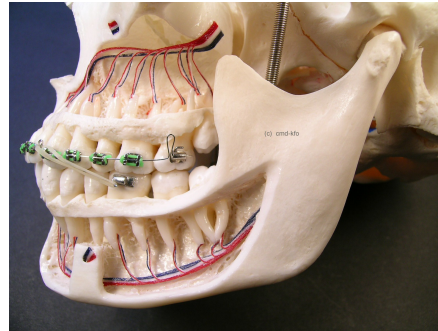


Abb. 27 Die CMD-Kieferorthopädie auf der Basis der Bio-Funktionellen Orthodontie, BFO, mit differenzieller Systemspannung zur Distalisation der Molaren mit einem hochresilienten .010 x.020 inch Stahldraht, SS, in einem .016 x .020 Slot.

Schlüsselwörter:

Funktionelle Anatomie, Winkelstellungen der ersten oberen bleibenden Molaren –Dreh -und Angelpunkt für die Funktionelle Okklusion und ihre Entwicklung, altersentsprechende Angulationen, Domino-Effekt der Okklusionsentwicklung, neue biofunktionelle Materialabstimmung zwischen Slotdimension und Drahtdimension, differenzielle Systemladung, biofunktionelle Navigation von Zähnen und von Wachstum, Systemwissenschaften, Unschärfenrelation und klar definierte kieferorthopädische Richtlinien für die CMD-Orthodontie.

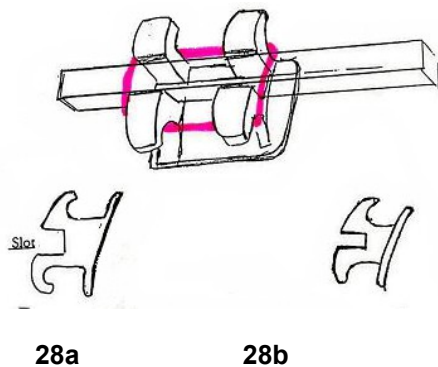


Abb.28a:
Allgemeine Orthodontie mit den Slotgrößen
.018 x .025 inch bzw. .022 x .028 inch

Abb.28b: Bio-Funktionelle Orthodontie, BFO:

Reduzierte Slotdimension und Drahtdimensionen

Slot-Grösse .016 x .020 inch

Drahtstärke .010 x .020 inch,
bis zu .014 x .020 inch

Stainless Steel, braided wires, CNA

Funktionelle Anatomie vs. Straight Wire Anatomie

Ergebnisse und Schlussfolgerungen aus den Abschnitten I, II, III und IV

Anwendung der Funktionellen Anatomie

Oct. 2007, Gnathology_2007 XIX International Congress, AIG, 1st Congress of IAAID
Die Anwendung der Funktionellen Anatomie für Diagnose und Behandlungsziele öffnet die orthodontische / kieferorthopädische Disziplin für medizinische Behandlungen und Prävention von schweren Erkrankungen der Craniomandibulären Dysfunktion, CMD.

Zwei CMD – Behandlungstechniken

Es gibt nur zwei orthodontische Vierkanttechniken, welche den Richtlinien der Funktionellen Anatomie entsprechen.

Komplexe zusätzliche Ausbildung

Beide Techniken erfordern eine komplexe zusätzliche Schulung und Ausbildung über erweiterte Diagnostik, Behandlung und Behandlungsprozesse sowie profunde interdisziplinäre Kenntnisse von klassischer Mechanik, Quantenmechanik, Bio-Kybernetik, Fuzzy-Logic, Navigation und funktioneller Ingenieurwissenschaft.

CMD - Orthodontie, eine neue Disziplin und Gebietsbezeichnung

CMD Orthodontie, Orthodontie unter Berücksichtigung der Craniomandibulären Dysfunktion, CMD, wird die medizinische Definition der zukünftigen Orthodontie und Kieferorthopädie sein. Durch diese ausgeweitete Gebietsbeschreibung der kieferorthopädischen Behandlungsziele – von dem Gebiet der Zahnkorrekturen auf das Gebiet der Therapie von Funktionsstörungen des gesamten Kopf-Schulterbereichs – mit Hilfe von neuen funktionellen orthodontischen Konstruktionsweisen der Multibandgeräte und neuer Navigation von Zähnen, ist CMD-Orthodontie eine neue Disziplin.

Orthodontische Medizin

Orthodontie verändert sich von mehr ästhetischer Betrachtungsweise und nur „gerade Zähne“ zu einer Basisdisziplin für individuelle medizinische Betreuung von schweren Erkrankungen des Kopf-Schulterbereichs durch die Erstellung einer individuellen funktionellen Okklusion.

Die CMD-Orthodontie eine Basisdisziplin

Die CMD-Orthodontie stellt eine basale Unterstützung für die allgemeine Zahnmedizin, Parodontologie, Gnathologie, Prothetik und Implantologie dar. CMD-Orthodontie ist eine interdisziplinär definierte Medizin durch Kooperation mit allen benachbarten Disziplinen wie allgemeine Medizin, Orthopädie, Neurologie, Physiotherapie und Hals-Nasen-Ohren-Heilkunde.

Richtlinie 1 Anatomie

Ausschließlich nur die Richtlinien der offiziellen Funktionellen Anatomie und Evolution gelten für die Definition orthodontischer / kieferorthopädischer Behandlungsziele als Vorbedingung und Voraussetzung für eine reibungslose interdisziplinäre Zahnmedizin und Medizin.

Richtlinie 2 Zentrum der Funktionellen Okklusion

Die Angulation / Winkelstellung der ersten oberen permanenten Molaren (6er) ist die Schlüsselstellung der okklusalen Entwicklung mit Dominoeffekt für eine funktionelle Okklusion, für eine orthodontische Diagnose und orthodontische Behandlungsziele.

Richtlinie 3 Voraussetzung für eine individuelle Behandlung

Um eine individuelle Angulation und eine individuelle Spee'sche Kurve zu erzielen, sind Grundlagen der Bio-Funktionellen Orthodontie, BFO, Kenntnisse von Systemwissenschaften, Fuzzy-Logic und Bio-Kybernetik basale Voraussetzungen.

Richtlinie 4 Voraussetzung für orthodontisches Engineering

Grundvoraussetzungen für eine CMD-Orthodontie sind Grundlagen von differenzieller, biofunktioneller Konstruktion von Multibandgeräten.

Richtlinie 5 Fehlbehandlung durch Straight wire Orthodontie

Die zur Zeit übliche, rezente, Orthodontie / Multibandtechnik auf der Basis der Straight-Wire-Anatomie und Straight-Wire-Technik bedeutet komplexe Falschbehandlung und eine weit verbreitete medizinische Katastrophe:

- Durch das Lehren der Straight-wire Orthodontie lehren offizielle Lehrkörper Voraussetzungen für Fehlbehandlungen:

- Die Straight-wire Anatomie, und damit auch die Anatomie der offiziellen Kieferorthopädie / Orthodontie steht in wesentlichen Bereichen im Widerspruch zu Richtlinien der offiziellen Funktionellen Anatomie, Evolution und Richtlinien der allgemeinen Zahnheilkunde.
- Hierdurch werden durch die Straight-wire Anatomie falsche Zahnangulationen, eine falsche Form der Okklusionsebene und deren Winkelstellung, eine Mesialdrift der oberen Dentition, falsches

Oct. 2007, Gnathology_2007 XIX International Congress, AIG, 1st Congress of IAAID und irreversibles vertikales Alveolarknochenwachstum unter Missbrauch des Wachstums hervorgerufen. Dieses führt häufig zu skelettalen Notoperationen, oder zu schweren Gelenkschäden, TMD, oder zu komplexer Craniomandibulärer Dysfunktion, CMD, Parodontalerkrankungen durch Diagonalbelastung der Wurzeln und zu okklusalem Stress durch lokale Frühkontakte.

- Die Mesialdrift der oberen Dentition durch die Mesialdrehmomente von der Straight-wire Orthodontie führt sehr häufig zu unnötigen Zahnextraktionen im Oberkiefer. Eine Retraktion der oberen Frontzähne führt dann häufig zu Vorkontakten der Frontzähne mit Folgen wie: Gelenkschädigungen, TMD, Tinnitus, Schwindel und CMD, Craniomandibuläre Dysfunktion – neben einem nachteiligen Profil.
- Die durch die Straight - wire Orthodontie nach mesial und unten gerichtete Drift der oberen Molarendentition verursacht falsches und irreversibles Alveolarwachstum mit folgender falscher Knochenstatik und –Funktion des Kauorgans und der Wirbelsäule. Folgeerscheinungen sind dann häufig: offene Bisse, TMD, CMD und chirurgische Eingriffe, um orthodontische Fehlbehandlungen zu reparieren.
- Straight-wire Orthodontie missbraucht die natürliche Adaptationsfähigkeit und Kompensationsfähigkeit, insbesondere das Wachstum.
- Superelastische Nickel-Titan-Drähte, NiTi-Drähte der Straight-wire Orthodontie sind unzureichend kontrollierbar, haben wegen ihrer kontinuierlichen Dauerbelastung 140% größeres Risiko für Wurzelschäden, und beinhalten bis zu 50% Nickel.
- Die Straight-wire Orthodontie missbraucht Drähte, um die Zähne auf einen geraden Draht aufzuhängen, anstatt die Drähte durch individuelles Gestalten für eine individuelle Ausrichtung der Zähne zu nutzen.
- Straight-wire Orthodontie beinhaltet ein komplexes Fehlen von Wissen und Erfahrung über individuelles Drahtbiegen oder individuelle Gerätekonstruktion und Zahnavigation auf biofunktioneller Basis mit Drahtstärken von .010 x .010 inch und Slotstärken von .016 x .020 inch.
- Der Hauptvorteil der Straight-wire Orthodontie ist leichte und schnelle Anwendung oder Delegation, was die sog. Stuhlzeit reduziert und schnellen Profit verspricht. – der optimale Nährboden für einen Stillstand in der Orthodontie und für ein Totschweigen aller Nachteile und schweren Formen von Fehlbehandlungen.
- Durch die schweren Defizite in der kieferorthopädischen Ausbildung und durch falsche Ausbildung, ist eine sofortige komplexe und umfassende Neuausrichtung und Nachschulung erforderlich, um weitergehende Fehlbehandlungen auf breiter Basis zu verhindern.

Richtlinie 6 Körperverletzung

- Die Behandlung eines unzureichend aufgeklärten Patienten bedeutet juristisch Körperverletzung.
- Die Umsetzung der Straight-wire Anatomie, die Anwendung unzureichend kontrollierbarer Drähte (NiTi) und unzureichend beherrschbarer Biomechanik kann zu rechtlichen CMD-Auseinandersetzungen führen, wobei der Kieferorthopäde dann erklären muss, warum er nicht die Funktionelle Anatomie angewandt hat, den Patienten nicht darüber aufgeklärt hat, und warum er es vorzog, unzureichend kontrollierbare Drähte anzuwenden.
- Der Orthodont / Kieferorthopäde muss dann in der Lage sein, zu erklären, wie er es schafft, mit unzureichend kontrollierbaren Drähten und falscher Anatomie, eine kontrollierte Behandlung durchzuführen.